

Bildgebende Verfahren in der Diagnose des Mammakarzinoms

T. Müller, R. Stotzka, H.-J. Neiber, W. Eppler, H. Gemmeke, HPE

Einführung

In der westlichen Welt ist bei Frauen Brustkrebs eine der häufigsten Krebsarten mit einer Todesrate von über 25 – 30 %. Von dem Ziel, diese Krebsart bzw. deren Ursache zu verhindern, ist die biomedizinische Forschung leider noch sehr weit entfernt. Mit heutigen Mitteln können wir die Todesrate durch Brustkrebs nur dann deutlich verringern, wenn die Karzinome früher diagnostiziert und erfolgreich behandelt werden [1]. Unser Ziel ist, Brustkrebs aufgrund der verschiedenen Untersuchungsmethoden und bildgebenden Verfahren mittels computergestützter Diagnose möglichst im Anfangsstadium zu erfassen, um anschließend die befallene Region effektiv behandeln zu können. Dazu werden verschiedene Arbeiten am Forschungszentrum Karlsruhe durchgeführt: In der Hauptabteilung Prozessdatenverarbeitung und Elektronik entwickeln wir eine integrierte computergestützte Diagnosestation für verschiedene bildgebende Verfahren. Zur Zeit konzentrieren wir uns auf die automatische Interpretation von Röntgenmammogrammen (Röntgenbilder der Brust) [2,3]. Desweiteren entwickeln wir eine Ultraschall-Computertomografie zur hochauflösenden und reproduzierbaren Ultraschall-Untersuchung der Brust. Das Institut für Medizintechnik und Biophysik baut einen Manipulator, mit dem direkt im Magnetfeld des Magnetresonanztomografen ein chirurgischer Eingriff durchgeführt und kontrolliert werden kann.

Im Laufe ihres Lebens wird jede 8. bis 10. Frau mit dem Problem Brustkrebs konfrontiert. In den USA wurden im Jahr 1999 ca. 175000 neue Brustkrebserkrankungen und ca. 43300 Todesfälle aufgrund von Brustkrebs geschätzt [4]. Je früher Brustkrebs entdeckt wird, desto erfolgreicher kann eine Behandlung erfolgen. Die Überlebenschance bei einer Brustkrebserkrankung ist sehr stark mit der Größe des erkannten Tumors (Karzinoms) verknüpft. Wird ein bösartiger Tumor mit einer Größe kleiner als 0,5 cm entdeckt, kann er in fast 95 % aller Fälle geheilt werden. Ist ein Tumor größer als 2 cm, liegt diese Rate nur noch bei ca. 50 %. Zum Beispiel liegt der Mittelwert der Größe der in Deutschland entdeckten Karzinome bei ca. 2,3 cm (Abb.1).

Neben der Tastuntersuchung werden drei bildgebende Verfahren zur Diagnose von Brustkrebs eingesetzt: Sonografie (Ultraschalluntersuchung), Röntgenmammografie (Röntgenuntersuchung der weiblichen Brust) und Kernspintomografie (MR-Mammografie) (Abb. 2). Die Röntgenmammografie hat sich als regelmäßig durchgeführte Untersuchung zur Brustkrebsfrüherkennung etabliert. Mit ihr können ca. 70 – 80 % aller Tumore entdeckt werden. In der Standarduntersuchung werden von jeder Brust zwei Aufnahmen aus verschiedenen Einstrahlwinkeln (kranio-kaudal (von oben), oblique (45 Grad) oder medio-lateral (seitlich)) vorgenommen, um auch von gesundem Gewebe überlagerte Tumorherde erkennen zu können.

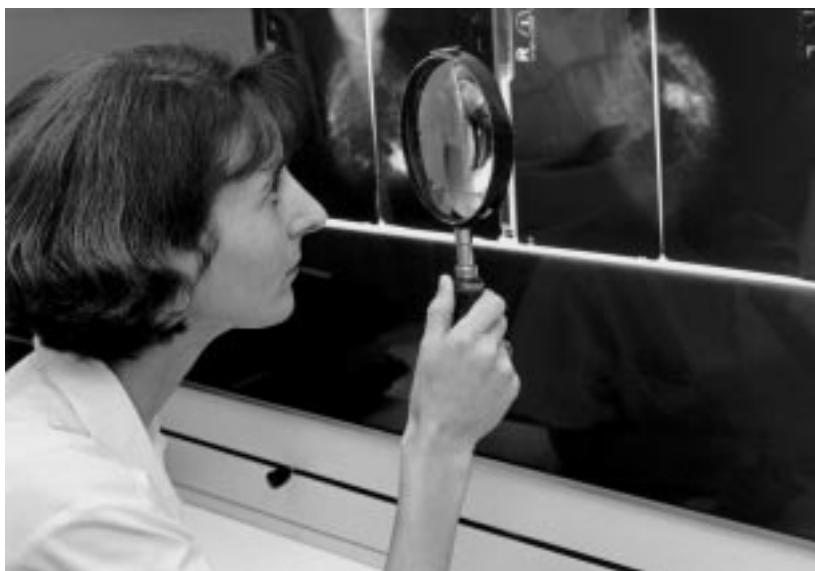

Abb. 1: Klinische Begutachtung von Röntgen-Mammogrammen. Eine Radiologin der Universitätsklinik Jena sucht krebsverdächtige Gebiete in den Mammogrammen einer Patientin. Dazu verwendet sie eine 4-fach vergrößernde Lupe, um auch kleinste Strukturen (Mikroverkalkungen) erkennen zu können. Trotz dieser sorgfältigen Untersuchung werden bundesweit ca. 20 % aller Karzinome im Frühstadium übersehen.

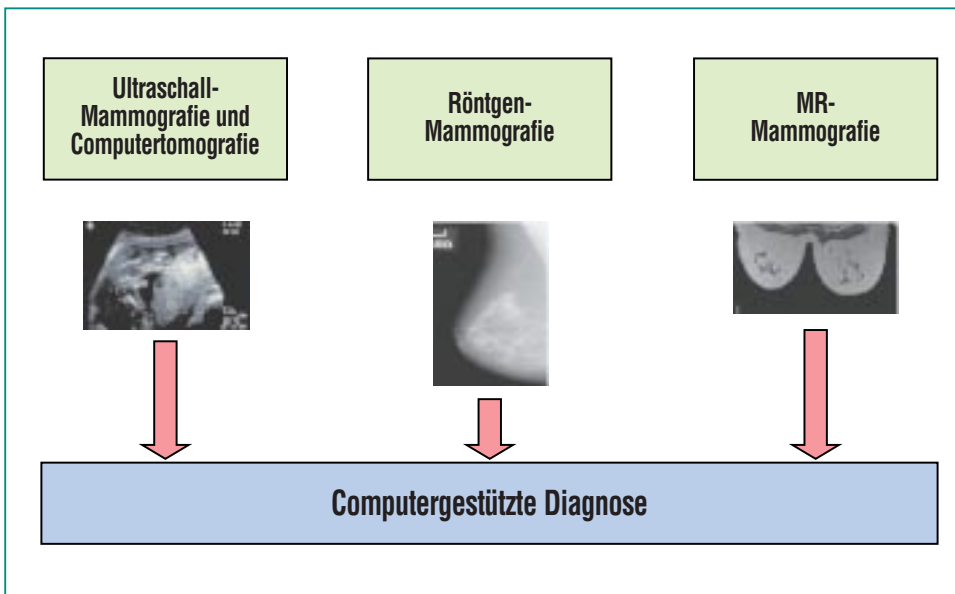


Abb. 2: Computergestützte Diagnose fasst verschiedene bildgebende Verfahren zusammen. Zur Zeit wird am Forschungszentrum Karlsruhe ein System zur computergestützten Diagnose von Röntgenmammogrammen, ein Ultraschall-Computertomograf und ein Manipulator zur direkten Therapie im Kernspin-Tomografen entwickelt. Mittels computergestützter Diagnose sollen in Zukunft alle bildgebenden Verfahren in ein System integriert werden, was eine gemeinsame Diagnose und Therapie erleichtert.

Auf einem Mammogramm ist die Form der Brust, das Drüsengewebe, Muskeln und ev. Blutgefäße zu erkennen. Auffällige Merkmale, die auf einen pathologischen Befund hindeuten können, sind z.B. das Auftreten von Gewebeverdichtungen und gruppierte Mikrokalzifikationen. Gewebeverdichtungen sind Veränderungen des Drüsengewebes, die besonders strahlungsdurchlässig oder auch besonders strahlungsdicht im Mammogramm erscheinen. Mikrokalzifikationen sind kleinste Verkalkungen (0,1 – 2 mm), die häufig als einzige Indikatoren auf ein Karzinom im Frühstadium hinweisen können. Manchmal sind Gewebeverdichtungen und Mikroverkalkungen aufgrund ihrer Größe und überlappendem Gewebe im

Röntgenmammogramm nur sehr schwer zu erkennen und können übersehen werden. Bei den Frauen, bei denen regelmäßig eine Röntgenmammografie durchgeführt und ein Karzinom diagnostiziert wurde, konnten in ca. 20 % aller Fälle frühzeitige Anzeichen der Erkrankung in früheren Röntgenbildern, die ein oder zwei Jahre vor der eigentlichen Entdeckung des Karzinoms aufgenommen wurden, nachgewiesen werden. Durch den Einsatz moderner Methoden der Computertechnik und intelligenter Verfahren der Mustererkennung könnte eine effizientere Früherkennung durchgeführt und viele Frauen gerettet werden.

Die Ultraschalluntersuchung der Brust ist als eine ergänzende Me-

thode zur Röntgenmammografie zu sehen, da sich mit ihr besonders Zysten und solide Gewebeveränderungen im Drüsengewebe nachweisen lassen. Die MR-Mammografie ist eine relativ neue und teure Methode, bösartige Gewebeveränderungen in der weiblichen Brust nachzuweisen. Bei suspekten und unklaren Befunden kann zusätzlich zur Röntgenmammografie und zur Sonografie eine MR-Mammografie durchgeführt werden.

Aufgrund des bisher ungelösten Problems der Erkennung kleiner Gewebeveränderungen, die nur mit Hilfe der Röntgenmammografie möglich ist, haben wir uns zuerst auf die automatische Auswertung von Röntgenmammogrammen konzentriert. In Zukunft wird die digitale Auswertung immer mehr an Bedeutung gewinnen, da sich die Röntgenbildgebung mehr und mehr von den analogen Röntgenfilmtechniken wegbewegt und digitale Detektoren in Verbindung mit Computern eingesetzt werden.

Weltweit arbeiten ca. 200 Wissenschaftler an Methoden zur digitalen Mammografie und Algorithmen zur computergestützten Diagnose, aber es existiert noch kein preiswertes System, das Radiologen bei der Auswertung von Mammogrammen unterstützt. Wir entwickeln in enger Kooperation mit den Universitätskliniken Jena und Innsbruck eine computergestützte Diagnosestation zur automatischen Auswertung von Röntgenmammogrammen. Diese soll als „zweiter Experte“ Radiologen dabei unterstützen, kostengünstig sichere Diagnosen zu erstellen.

Die computergestützte Diagnose von Röntgenmammogrammen teilt sich in zwei Gebiete auf, die Detektion und Analyse gruppierter Mikroverkalkungen und die Detektion und Analyse von Gewebeverdichtungen.

Bildverarbeitung

Die digitale Bildverarbeitung bei der Röntgenmammografie ist ein mehrstufiger Prozess (Abb. 3). Dieser beginnt mit der Aufnahme des Bildes. Darauf folgt eine Umsetzung in eine dem Rechner verständliche Form. Abschließend werden die Bilddaten aufbereitet und ausgewertet. Jeder dieser drei Schritte ist wieder in mehrere Stufen unterteilt. Im folgenden wird die Aufbereitung und Auswertung von Bilddaten, speziell Röntgenbilder der weiblichen Brust (Mammogramme), genauer erläutert. Das Ziel ist, Strukturen in diesen Mammogrammen deutlicher hervorzuheben und Merkmale zu gewinnen, die den Radiologen bei der Diagnose helfen. Als Beispiel seien Mikroverkalkungen angeführt. Diese winzigen Verkalkungen erscheinen im Mammogramm als punktgroße Aufhellungen mit nur wenigen Bildpunkten im Durchmesser. Sie können jedoch erste Anzeichen auf einen Tumor sein. Daher dürfen Mikroverkalkungen auf keinen Fall übersehen werden.

Die durch einen Durchlicht-Scanner aufgenommenen Bilder werden zunächst in ihrer Qualität verbessert. Dazu gehört eine Anpassung der Helligkeit und eine Korrektur des Kontrastverhältnisses. Durch das optische System des Scanners hervorgerufene geo-

metrische Verzerrungen und Unschärfen können teilweise korrigiert werden. Im Detektionsschritt werden Algorithmen eingesetzt, um spezielle Strukturen oder Formen im Bild zu verstärken. Um Mikroverkalkungen zu detektieren, benutzt man beispielsweise einen Laplace-Filter, der kleine Strukturen, d.h. hohe Frequenzen, hervorhebt. Nach der Verstärkung ist es notwendig, die gesuchten Strukturen vom Hintergrund zu trennen. Dieser Vorgang wird als Segmentierung bezeichnet und beruht im wesentlichen auf einer Analyse der Grauwertverteilung (Histogramm) des Mammogramms. Dabei werden alle Grauwerte unterhalb eines bestimmten Schwellwertes auf 0 (schwarz) gesetzt, alle Werte oberhalb auf den maximalen Grauwert (weiß). Das resultierende Binärbild teilt das Bild in interessante und uninteressante Strukturen ein. Für Mammogramme erhält man ein beinahe vollständig schwarzes Bild, auf dem Mikroverkalkungen als kleine weiße Flächen zu sehen sind (Abb. 4). Leider werden so auch Strukturen gefunden, die Mikroverkalkungen ähnlich sehen, aber keine sind. Im nachfolgenden Prozess der Klassifikation muss daher entschieden werden, ob die segmentierten Flächen wirklich Verkalkungen sind. Eine Klassifikation beginnt im allgemeinen mit der Suche nach geeigneten Merkmalen. Bei der Merkmalsextraktion von Mikroverkalkungen wird beispielsweise die Form der einzelnen Flächen oder die Anzahl benachbarter Flächen als Entscheidungskriterium herangezogen. Oft ist es möglich, mehrere hundert Merk-

male in einem Zwischenschritt auf die wesentlichen Bestandteile (unter 10) zu reduzieren, da Merkmale häufig korreliert sind. Abschließend wird ein Klassifikator mit den extrahierten Merkmalen angelern. Für die Lern-Beispiele gibt dabei ein Arzt die Entscheidungen auf Mikroverkalkungen vor. Der Klassifikator kann später in unbekanntem Mammogrammen selbständig entschei-

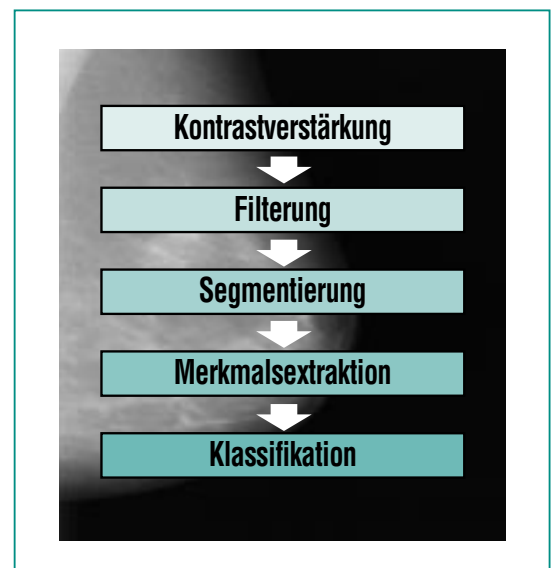

Abb. 3: Ablauf der Bildverarbeitung. Die digitalisierten Bilder werden zunächst durch Kontrastverstärkung und Unterdrückung von Bildfehlern qualitativ aufgebessert. Durch eine Filterung werden gezielt die gesuchten Strukturen hervorgehoben und gleichzeitig der Hintergrund unterdrückt. Danach werden die gesuchten Strukturen durch Schwellwerte vom Hintergrund getrennt (Segmentierung). Die gefundenen Strukturen werden analysiert und ihre speziellen Eigenschaften extrahiert. Diese Eigenschaften dienen der abschließenden Klassifikation als Entscheidungsbasis, ob ein Bild einer bestimmten Gruppe zugehörig ist. Im Beispiel der Mammografie wird entschieden, ob ein Mammogramm krebserdächtige Strukturen enthält oder nicht.

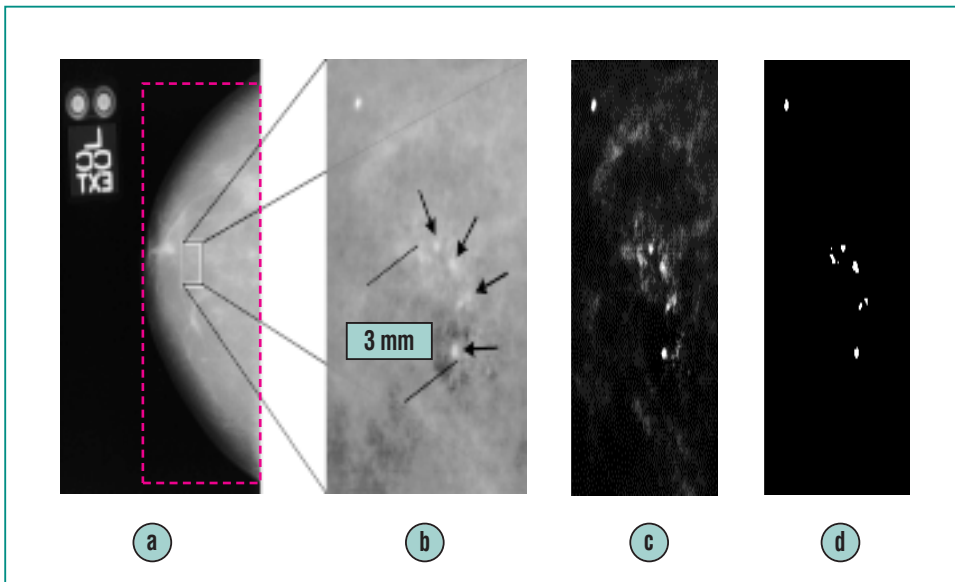


Abb. 4: Filterstufen bei der Bildverarbeitung.

Bild a) entsteht nach dem Einscannen und Digitalisieren des Röntgenbildes. Um die Bildverarbeitung zu beschleunigen, ist es sinnvoll, zunächst das Brustgewebe zu segmentieren, das heißt, den Bereich des Gewebes festzustellen und alles wegzuschneiden, was sich außerhalb befindet. Um eine schnelle zeilenweise Verarbeitung zu erleichtern, wird anschließend um diesen segmentierten Bereich ein Rechteck gelegt (rotes Rechteck in Bild a)), das im weiteren die Verarbeitungsgrundlage bildet.

Der nächste Schritt ist die Segmentierung der Mikroverkalkungen, wie sie in Bild b) vergrößert zu sehen sind. Segmentierung bedeutet hier, dass auf dem Bild benachbarte helle Pixel zu einem Objekt, nämlich der potentiellen Mikroverkalkung, zusammengefasst werden. Beide Segmentierungsverfahren (in Schritt a) und b)) funktionieren nach demselben Prinzip des „Regionenwachstums“: Dafür wird zunächst ein „Saatpunkt“ gesucht, der sich im interessierenden Bereich befindet. In Schritt a) weiß man für das Brustgewebe, dass ein waagerechter Strahl durch die Bildmitte immer Brustgewebe treffen wird. Auf diesem Strahl wird in der Mitte des Gewebes der Saatpunkt gesetzt. Von dort aus wird die Nachbarschaft untersucht, ob sie gemäß ihres mittleren Grauwertes zu dem Gewebe gehört oder nicht. Bei den Mikroverkalkungen in Schritt b) geschieht genau dasselbe: ist ein heller Punkt gefunden, wird die Umgebung nach weiteren hellen Punkten abgesehen.

Etwas komplexer wird das Verfahren dadurch, dass die gesuchten Stellen nicht immer die gleichen Grauwerte aufweisen und deren Detektionsleistung vom Hintergrund abhängig ist. Deshalb wurde das Regionenwachsen durch adaptive Schwellwerte und eine nicht-lineare Kontrastanpassung ergänzt. Das Ergebnis ist in Bild c) zu sehen.

Bild d) ergibt sich, wenn durch eine einfache Schwellwertoperation ein binäres Bild hergestellt wird. Hier sind die Mikroverkalkungen sehr deutlich zu sehen. Aber erst in einem weiteren Schritt, der Klassifikation, wird sich herausstellen, ob alle segmentierten Flächen Mikroverkalkungen sind.

den, ob segmentierte Flächen Mikroverkalkungen sind. Das Ergebnis wird im Mammogramm in Form einer rechteckigen Markierung, welche als „Region of Interest“ (ROI) bezeichnet wird, festgehalten und dient dem Radiologen als Anhaltspunkt, diese Region noch einmal genauer in Augenschein zu nehmen [6,7].

Rekonstruktion eines Volumens aus zwei Röntgenbildern

Im Falle der Mikroverkalkungen ist nicht nur die Anwesenheit im Röntgenbild von Bedeutung, sondern auch deren dreidimensionale Anordnung innerhalb der Brust. Entspricht die Anordnung einer kugelförmigen Oberfläche, so kann eine gutartige Zyste vorliegen, wohingegen eine schlauchförmige Struktur eher auf ein Karzinom schließen lässt, das sich entlang eines Milchganges ausbreitet. Ein Radiologe gewinnt aufgrund der zweidimensionalen Röntgenbilder eine dreidimensionale Vorstellung von der Anordnung der Verkalkungen. Dazu ist jedoch ein hohes räumliches Vorstellungsvermögen und langjährige Erfahrung notwendig. Einen wesentlich besseren Eindruck der räumlichen Anordnung einer Gruppe von Mikroverkalkungen lässt sich durch eine automatische Volumenrekonstruktion und anschließende Visualisierung erzielen. Als Eingabe dienen dabei zwei oder mehr interessierende Bildausschnitte („Regions of Interest“ - ROI) derselben Gruppe von Verkalkungen aus ebenso vielen Mammogrammen. Bei einer gewöhnlichen Untersuchung werden immer zwei Mammogramme

aus unterschiedlichen Projektionswinkeln von jeder Brust erstellt. Die Projektionswinkel sind nur ungefähr bekannt. Vor der Rekonstruktion müssen die ROIs aufeinander abgestimmt werden: die Lage der Verkalkungen innerhalb einer ROI ist nicht absolut bestimmt. Die relativen Verschiebungen der Gruppen aus verschiedenen ROIs muss durch ein Verschiebe-Offset korrigiert werden. Außerdem wird bei einer Mammografie die Brust komprimiert, um die benötigte Durchdringungsstrahlung möglichst gering zu halten. Der Kompressionsfaktor kann nicht genau bestimmt werden. Die ROIs unterscheiden sich daher auch durch einen unbekanntem Skalierungsfaktor. Bei der Aufnahme von zwei unterschiedlichen Betrachtungswinkeln und durch die Kompression kann die Gruppe der Verkalkungen zusätzlich um einen unbekanntem Winkel rotiert sein. Vor der Rekonstruktion müssen diese drei Unstimmigkeiten korrigiert werden. Dafür wird eine dreidimensionale Optimierungsfunktion verwendet. Als Beispiel wird im folgenden die Korrektur der Verschiebung vorgestellt:

Betrachtet man die beiden Mammogramme einer Standarduntersuchung, welche von oben (kranio-kaudal) und von der Seite (medio-lateral) erstellt werden, so stellt man fest, dass lediglich eine Verschiebung entlang der gemeinsamen Achse z von Bedeutung ist. Verschiebungen entlang der anderen Achsen x und y bewirken eine relative Verschiebung der Gruppe, haben aber keine Auswirkung auf die geometrische Anordnung der Mikroverkalkun-

gen zueinander. Um das Maß der Verschiebung beurteilen zu können, ist einerseits eine Abbildungsfunktionen notwendig, welche die Lage der Mikroverkalkungen widerspiegelt, andererseits eine Qualitätsfunktion, welche die Qualität der Rekonstruktion angibt. Da nur eine Achse für die Verschiebung von Bedeutung ist, können die Spalten einer ROI zu einer Abbildungsfunktion zusammengefasst werden. Eine Abbildungsfunktion ist beispielsweise die Anzahl der Verkalkungen in einer Spalte. Zusammengehörnde Projektionen einer Verkalkung liegen in einer Ebene senkrecht zur gemeinsamen Achse, wenn die Projektionen nicht zueinander verschoben sind (Abb. 5). Eine

einfache Lösung dieses Problems ist ein systematisches aneinander „Vorbeischieben“ beider Projektionen, wobei zu jeder Kombination ein Qualitätswert berechnet wird. Dies entspricht einer Korrelation. Das Maximum der Korrelation zeigt an, um wieviel Bildpunkte der Inhalt einer ROI verschoben werden muss, um ein optimales Überlappen der Mikroverkalkungen zu erreichen. Die Korrekturen der Skalierung und Rotation werden auf ähnliche Weise ermittelt.

Die Wiederherstellung des Volumens erfolgt nach dem Beispiel eines Computertomographen. Dabei werden von einer großen Anzahl unterschiedlicher Winkel

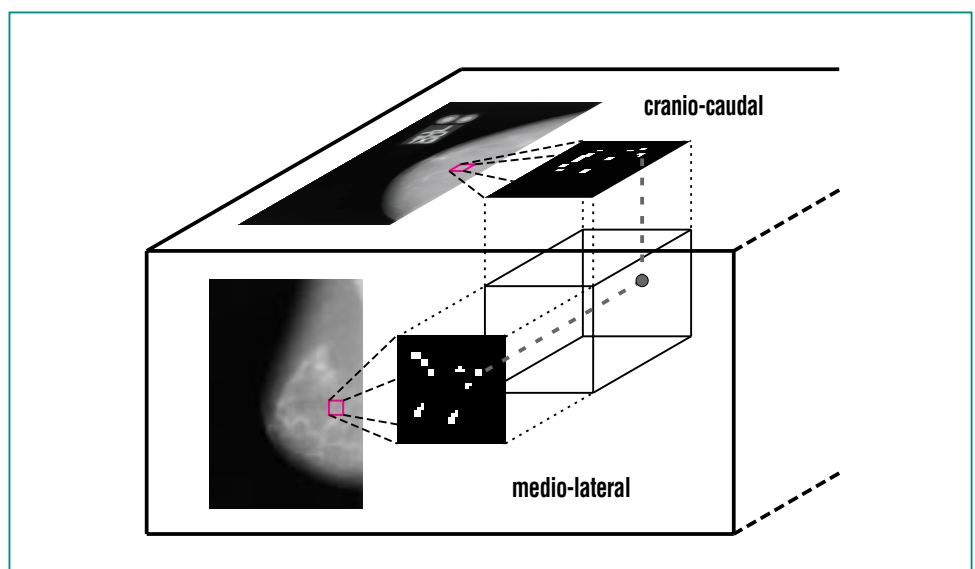


Abb. 5: Rekonstruktion der Position von Mikroverkalkungen. Aus zwei Mammogrammen werden durch Vorverarbeitung Bildausschnitte mit Mikroverkalkungen gewonnen. Um die Positionen der Verkalkungen in einem Volumen zu rekonstruieren, werden die Bildausschnitte zunächst aufeinander ausgerichtet (Matching). Darauf wird von jeder Verkalkung ein Strahl in das Volumen ausgesendet. Treffen sich zwei Strahlen der verschiedenen Bildausschnitte im Volumen, so muss sich an dieser Stelle eine Mikroverkalkung befinden. Dazu muss sichergestellt sein, dass sich die "richtigen" Strahlen treffen, bzw. nicht verfehlen. Durch die Korrekturen in der Vorverarbeitung der Bildausschnitte wird dies gewährleistet.

Röntgenaufnahmen erstellt. Durch eine inverse Radon-Transformation (gefilterte Rückprojektion, [8]) wird aus den Projektionen das Volumen rekonstruiert. Anschaulich gesprochen werden die Bilder dabei wie ein Kamm durch das Volumen gezogen und hinterlassen „Streifen“ mit der Helligkeit der Grauwerte, welche aufsummiert werden. Durch die große Anzahl der Projektion wird die Qualität des rekonstruierten Volumens gewährleistet. Bei der Röntgenmammografie werden aber üblicherweise nur Aufnahmen unter zwei Betrachtungswinkeln erstellt. Dies führt zu Streifenbildung im rekonstruierten Volumen. Das Verfahren muss deshalb dahingehend angepasst werden. Die Projektionen werden im Volumen nicht gleich aufsummiert. Zunächst wird festgestellt, welche Orte im Volumen bei der Rückprojektion der Mikroverkalkungen berührt werden. Die Koordinaten dieser Berührung werden für alle Aufnahmen festgehalten. Nur wenn ein Punkt im Volumen von allen Projektionen berührt wird, werden die Grauwerte in diesem Punkt aufsummiert. Das rekonstruierte Volumen wird als Animation eines permanent bewegten Objektes dargestellt oder kann in einem Volumenvisualisierer weiterverarbeitet werden [5].

Implementierung mit Software-Komponenten

Ein medizinisches Diagnosesystem muss noch sicherer (Gesetz über Medizinprodukte: MPG) und noch benutzerfreundlicher (jeder unnütze Handgriff eines Arztes kann zuviel sein) als sonstige

kommerzielle Softwaresysteme konzipiert sein. Für solche Anforderungen sind Software-Komponenten auf Grund ihrer Kapselung und Modularität sehr geeignet. Durch ihren modularen Aufbau und ihre genormte Schnittstelle können sie wie Klötze in einem Baukasten zusammengesetzt werden. Die einzelnen Komponenten sind in unterschiedlichen Kontexten einsetzbar und unabhängig vom Zielsystem der Anwendung testbar. Das sorgt für eine hohe Sicherheit, da die von Informatikern so gefürchteten Seiteneffekte (Veränderungen in einem Unterprogramm beeinflussen – oft über globale Variablen – unbeabsichtigt andere Unterprogramme) nicht mehr auftreten können. Dennoch ist ein solches Komponenten-System sehr flexibel, so dass auf spezielle Wünsche des Arztes auch zu einem späten Entwicklungsstand des Systems noch eingegangen werden kann. Ein Komponenten-System ist leicht zu warten und zu ändern, und deshalb sehr zukunftssicher, da laufend alte Komponenten durch neue ersetzt werden können, ohne dass sich für den Arzt seine vertraute (Software-)Umgebung verändert. Ein weiterer großer Vorteil der Software-Komponenten ist ihre hohe Wiederverwendbarkeit: beim Entwurf eines neuen Systems mit einer ganz anderen Funktionalität können bereits früher entworfene Komponenten verwendet werden und so die Entwicklungszeit für neue Systeme entscheidend verkürzen. So ist zum Beispiel in Abb. 4 von zwei verschiedenen Segmentierungsstufen die Rede. Die eine wird zur Segmentierung des Brustgewebes verwendet,

durch die zweite werden Mikroverkalkungen segmentiert. Beide Male wird ein breit einsetzbarer „Region-Growing“-Algorithmus (von einem Saatpunkt aus wachsende Regionen) eingesetzt, um den sich der Systementwickler nicht weiter kümmern muss, wenn der Algorithmus als Komponente vorliegt. In Zukunft kann er in ganz anderer Umgebung verwendet werden, zum Beispiel zur Segmentierung von Gewebeverdichtungen.

Die Idee der Software-Komponenten ist schon alt, aber günstige Voraussetzungen dafür gibt es erst seit jüngster Zeit mit einigen Standardisierungsbestrebungen (z.B. CORBA, DCOM oder Java-Beans). Allerdings gelten solche Standards zunächst für relativ große Komponenten, bei denen der schnelle Transfer großer Datenmengen intern geregelt wird und außen nicht sichtbar ist. Die Vorzüge der Software-Komponenten entfalten sich aber hauptsächlich dann, wenn auch „kleine“ Komponenten verwendet werden und mit sehr hohen Transferraten Daten austauschen. Für den medizintechnischen Bereich sind das meistens Bilddaten in einer Größe von mehreren Millionen Bytes. Als Basis für kleine Komponenten in diesem Bereich stellte sich der Java-Beans-Standard als geeignet heraus. Auch mit anderen Sprachen (wie C und C++) programmierte Prozeduren lassen sich damit verpacken.

Mit den bisherigen Standards werden allerdings keine Datenformate spezifiziert. Komponenten kommunizieren miteinander

und bedienen sich der vielfältigen gängigen Datentypen. Für jede Komponente ist daher zusätzlich immer die Kenntnis der Datenstruktur notwendig. Als Beispiel sei hier eine Komponente zur Kontrastverstärkung eines Röntgenbildes angeführt: das Bild kann der Komponente als Matrix von Fließkommazahlen übergeben werden, ebenso denkbar wäre eine Folge von ganzen Zahlen. Es ist also zusätzlich zu den übertragenen Daten wichtig, der Komponente Information zur Verfügung zu stellen, um welches Datenformat es sich bei den übertragenen Daten handelt. Dies widerspricht dem Konzept einer einfach zu bedienenden Komponentensoftware, die ohne Kenntnisse ihrer Struktur und internen Verarbeitungsweise einsetzbar sein muss.

Bewegt man sich von dieser funktionellen Denkweise zur objektorientierten, kann man abstraktere Datentypen definieren, welche über gewisse Eigenfunktionalität verfügen. Im obigen Beispiel bedeutet dies, dass man einen Datentyp „Röntgenbild“ global als Matrix aus Fließkommazahlen standardisiert. Dieser stellt Funktionen zur Verfügung, mit denen auf die Bildpunkte zugegriffen werden kann. Durch dieses standardisierte a-priori-Wissen über die Datenstruktur können globale Komponenten entworfen werden, welche mit „Röntgenbild“ arbeiten. Der objektorientierte Ansatz gestattet außerdem eine hierarchische Struktur, der beispielsweise „Röntgenbild“ und „Ultraschallbild“ zu der Gruppe „Bild“ zusammenfasst. Wenn eine Komponente Funktionen für die

Gruppe „Bild“ implementiert, kann diese Komponente auf allen Mitgliedern der Gruppe arbeiten, d.h. die Eigenschaften von „Bild“ werden an „Röntgenbild“ und „Ultraschallbild“ weitervererbt. Ein Vorschlag für einen solchen „Objektbaum“ ist das im Forschungszentrum Karlsruhe entwickelte SCDI-Format (Small Component Data Interface). Dieses beinhaltet Datentypen für die Medizintechnik und die Klassifikation. Durch das objektorientierte Konzept der Vererbung ist die Liste der verfügbaren Datentypen erweiterbar und wird von uns ständig ergänzt.

Zusammenfassung und Ausblick

Es ist dargestellt worden, wie die einzelnen Schritte zu einer leistungsfähigen und preisgünstigen Mammografie-Workstation aussehen. Das Ziel dabei ist, Brustkrebs aufgrund der verschiedenen Untersuchungsmethoden und bildgebenden Verfahren mittels computergestützter Diagnose möglichst im Anfangsstadium zu erfassen und anschließend die befallene Region effektiv zu behandeln. Die Wissenschaft ist noch weit davon entfernt, das bei der Diagnose von Brustkrebs nötige Wissen und die Erfahrungen eines Arztes vollständig auf einen Computer übertragen zu können. Es konnte gezeigt werden [10], dass die Anzahl „übersehener“ Mikroverkalkungen bzw. die Anzahl der Fehldiagnosen deutlich sinkt, wenn unabhängig von der ersten Begutachtung der Mammogramme ein zweiter Experte hinzugezogen wird. Dieser zweite Experte kann ein Computer sein.

Die in diesem Bericht dargestellten Verarbeitungsschritte und Algorithmen, wie die Detektion von Mikroverkalkungen und die Volumenrekonstruktion, sind bereits einsetzbar. Sie wurden im Hinblick auf schnelle Antwortzeiten entwickelt, da sonst die Workstation von Ärzten nicht akzeptiert würde. Der im Forschungszentrum entwickelte Neuro-Chip SAND und ein dazugehöriges PCI-Board mit mehreren parallelen Recheneinheiten eignet sich gut für die Beschleunigung von Filteroperationen, die einen großen Teil der Rechenzeit der Bildvorverarbeitung ausmachen. Der Einsatz in der Mammografie-Workstation wurde gezeigt in [11,12]. Durch die Verwendung von Software-Komponenten kann eine computergestützte Station für medizinische Diagnose schnell, einfach, sicher und preiswert aufgebaut werden. Die entwickelte Software kann in Folgeprojekten weiterverwendet werden, was dem Traum der Informatiker von einem Algorithmen-Baukasten einen Schritt näher kommt.

Literatur

- [1] T. Beck, P.G. Knapstein, R. Kreienberg, *Ferdinand Enke Verlag Stuttgart, 1994*
- [2] R. Stotzka, T. Müller, W. Eppler, H. Gemmeke, *Digital Mammography, Nijmegen 1998 (Ed. Karssemeijer, Thijssen, Hendriks, van Erning), Kluwer 1998, pp. 507-508*
- [3] W. Eppler, R. Stotzka, H.J. Neiber, *Biomedizinische Technik (Hg. Freyer, Rabenau), Band 43, Ergänzungsband 1, Sep. 1998, 40-41*
- [4] *National Cancer Institute, <http://www.meb.uni-bonn.de/cancernet>, 1999*
- [5] T. Müller, R. Stotzka, A. Hochmuth, W. Eppler, H. Gemmeke, *Digital Mammography, Nijmegen 1998 (Ed. Karssemeijer, Thijssen, Hendriks, van Erning), Kluwer 1998, pp. 321-328*
- [6] R. Stotzka, T. Müller, T. Köder, W. Eppler, H. Gemmeke, *Proceedings of SPIE, Medical Imaging 1998, Image Processing (Ed. K.M. Hanson), Part 1, pp. 513-520*
- [7] T. Lehmann, W. Oberschelp, E. Pelikan, R. Repges, *Bildverarbeitung für die Medizin, Springer-Verlag 1997, ISBN 3-540-61458-3*
- [8] B. Jaehne, *Digitale Bildverarbeitung, Springer-Verlag 1997*
- [9] O. Doessel, *Bildgebende Verfahren in der Medizin, Springer-Verlag 1999, ISBN 3-540-66014-3*
- [10] Nishikawa R M, et al., *Proc. Computer Assisted Radiology and Surgery, Berlin (1997)*
- [11] W. Eppler, H. Gemmeke, T. Fischer, *Fachzeitschrift Elektronik, 23/1999*
- [12] H. Gemmeke, W. Eppler, T. Fischer, R. Stotzka, *Wissenschaftliche Berichte, FZKA-6080 (März 1998), S. 137-142*